

# Traumatismos oculares en la infancia

GREGORIO GARCÍA Y CARLOS S. FERNÁNDEZ

Servicio de Oftalmología. Hospital Río Carrión. Palencia. España.  
ggarcia@hrccr.sacyl.es

Los traumatismos oculares constituyen un motivo importante de morbilidad ocular en los niños y son la causa más frecuente de ceguera unilateral no congénita. Si bien no todos ellos pueden prevenirse, muchos podrían evitarse adoptando medidas simples.

El pediatra será con frecuencia el primer especialista en atender estas lesiones. Deberá diferenciar entre las leves, que podrá atender él mismo, y las de carácter grave, que requerirán la participación del oftalmólogo. En ocasiones, aparecerán dentro del contexto del niño politraumatizado y la evaluación oftalmológica deberá ubicarse adecuadamente dentro de la atención al traumatismo pediátrico, en la etapa del segundo reconocimiento.

### Puntos clave

- La falta de cooperación y el riesgo de ambliopía por privación son peculiaridades únicas en el traumatismo ocular infantil.
- Ante la sospecha de perforación ocular nunca debemos presionar el globo ocular, por el riesgo de prolapso de tejido intraocular. La exploración detallada se realizará una vez que el niño esté anestesiado.
- El tratamiento de la quemadura por ácido o álcali es una urgencia inmediata, con irrigación copiosa usando cualquier fluido disponible en ese momento.
- Las heridas palpebrales superficiales pueden enmascarar lesiones profundas que afecten al globo ocular. Es obligada la exploración completa previa a la sutura de la laceración palpebral.
- La presencia de hemorragias retinianas en niños mayores de 1 mes, asociadas o no a hemorragia intracraneal, debe despertar la sospecha de maltrato infantil.

## Epidemiología

- -Son más frecuentes en varones, con una proporción 2-3:1 respecto a las niñas.
- -La edad de mayor riesgo es de 5 a 14 años (85%), y son raros en menores de 4 años (15%).
- -El lugar donde ocurren la mayor parte de las veces es en la propia casa. En el grupo de 5 a 14 años, las lesiones provocadas durante la práctica de deportes suponen un alto porcentaje. Otras causas, como accidentes de tráfico o el manejo de artefactos pirotécnicos, son raras en países desarrollados, merced a una rígida legislación.
- -La gran mayoría son traumatismos no perforantes. Pese a su menor incidencia, la gravedad de las lesiones en los traumatismos perforantes determina frecuentemente una baja agudeza visual final<sup>1-4</sup>.

## Clínica y exploración

La lesión del aparato visual generará un espectro clínico distinto según la estructura ocular implicada<sup>5-6</sup>. (Tabla 1).

### Lesión de polo anterior

Se incluye aquí la afectación desde la córnea hasta el cristalino. En estos casos, la clínica viene definida por la tríada clásica: lagrimeo, fotofobia y blefarospasmo, junto con dolor ocular. A ello pueden sumarse otros signos como: hiperemia ocular, visión borrosa (p. ej., úlceras corneales centrales, hifema, catarata traumática), etc.

En el grupo de menos edad, la dificultad de la exploración ocular es considerablemente mayor que en el paciente cooperador. Intentar superar la oposición del niño con el uso de la fuerza puede provocar un daño mayor en heridas perforantes, con herniación del tejido intraocular a través de la herida.

La exploración en casos en los que se presume una lesión leve puede facilitarse con la instilación de anestésico tópico. Su efecto es inmediato –actúa en segundos–, y su duración, de 20 a 30 min. Si, por el contrario, el examen inicial indica que posiblemente se precisará tratamiento quirúrgico, debemos diferir la exploración detallada del ojo hasta que el niño esté en el quirófano bajo anestesia general.

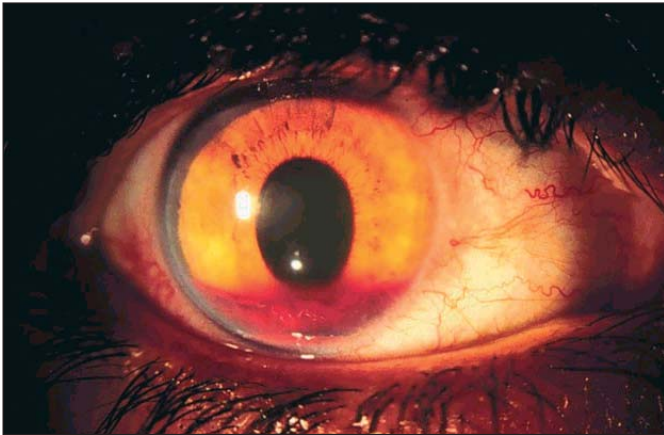

Figura 1. Hifema traumático.

### Lesión de polo posterior

La afectación del polo posterior ocurre con mayor frecuencia en lesiones perforantes, con o sin cuerpo extraño intraocular. Clínicamente viene definida por una pérdida visual importante, ya que de manera casi constante se acompaña de hemorragia en la cavidad vítrea. En niños menores, la pérdida del fulgor pupilar en la exploración clínica debe hacer pensar en la presencia de hemovítreo. En casi la totalidad de los casos se asocia a afectación del polo anterior.

## Traumatismos de polo anterior

### Erosión corneal

La erosión corneal es una de las lesiones oculares más frecuentes en el niño. Su detección es sencilla mediante el uso de colirio de fluoresceína, que demuestra una zona de tinción con luz azul cobalto. El dolor ocular, que dificulta el examen, desaparece o se atenúa con el uso de colirio anestésico. Su tratamiento consiste en el uso de:

–Colirio antibiótico (tobramicina, gentamicina, etc.), instilado cada 4 h. Actúa como lubricante de la superficie ocular, disminuye el malestar ocular y reduce el riesgo de infección de la úlcera.

–El uso de oclusión ocular es controvertido, ya que defectos epiteliales de gran tamaño curan en uno o 2 días sin oclusión ocular. Además, para ser eficaz la oclusión debe ser compresiva, efecto difícil de conseguir en el grupo de edad preescolar.

### Quemadura por cigarrillos

La quemadura por cigarrillos es la lesión térmica más común de la superficie ocular en niños. Habitualmente son accidentales, no indican maltrato infantil. En la exploración ocular se observa una placa blanquecina en la córnea, correspondiente al epitelio corneal coagulado. Al retirar este epitelio queda una úlcera corneal. El tratamiento, tras instilar anestésico, debe abarcar la limpieza de restos de ceniza irrigando suero y el uso de colirio antibiótico. La restitución del epitelio es rápida y sin secuelas cicatrizales.

### Quemaduras químicas

Las quemaduras químicas están provocadas generalmente por solventes orgánicos o productos de limpieza empleados en casa. Clínicamente, se aprecia gran hiperemia conjuntival junto a úlceras punteadas o macroscópicas en la córnea. La curación se logra en menos de una semana aplicando igual tratamiento que en las erosiones corneales.

### Quemaduras por ácidos o álcalis

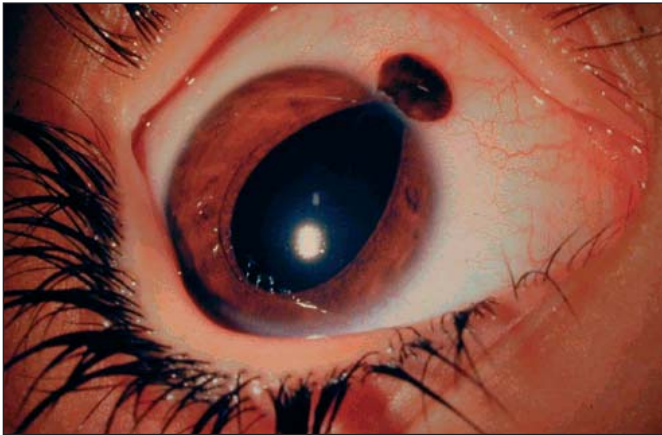
Las quemaduras por ácidos o álcalis son un cuadro de extrema gravedad. En la fase aguda la córnea puede aparecer opaca, con blanqueamiento de los vasos en la conjuntiva. El tratamiento inmediato es crucial. La irrigación copiosa con cualquier fluido disponible debe iniciarse tan pronto como sea posible. El ojo debe mantenerse abierto, tirando de los párpados superior e inferior para irrigar los fondos de saco conjuntivales. Una vez en el hospital, se continuará con la irrigación con 1-2 l de suero salino con tubos intravenosos colocados bajo los párpados. La rapidez del tratamiento inicial puede salvar la visión del niño, ya que los resultados de la queratoplastia en córneas vascularizadas son muy pobres<sup>6,7</sup>.

## Hifema traumático

Aunque el hifema traumático suele ser secundario a traumatismos contusos, debemos sospechar y descartar en todos los casos la presencia de otras lesiones intraoculares por proyectiles a alta velocidad. Debe considerarse la posibilidad de abusos, así como otras etiologías no traumáticas: retinoblastoma, xantogranuloma juvenil del iris y diátesis hemorrágica por leucemia u otras discrasias sanguíneas.

Tabla 1. Clasificación de los traumatismos oculares<sup>5</sup>

Patología traumática de la córnea y conjuntiva
Erosiones corneales
Quemaduras térmicas corneales
Cauticación química corneal
Cuerpos extraños corneales
Traumatismos oculares contusos
Hifema traumático
Fractura orbitaria
Traumatismos oculares perforantes: con/sin cuerpo extraño intraocular
Lesiones de los párpados y las vías lagrimales
“Síndrome del niño zarandeado”



**Figura 2.** Herida perforante con hernia del iris.

La exploración con linterna del polo anterior es suficiente para su detección. Si el hifema es pequeño, aparecerá como un nivel hemático horizontal en la región inferior de la cámara anterior (fig. 1). Si es masivo, ocultará todos los detalles del iris y aparentará un “ojo oscuro homogéneo”.

Su evaluación y tratamiento los llevará a cabo el oftalmólogo, con medidas de hospitalización, reposo relativo, uso tópico de corticoides y ciclopléjicos, y control de la presión intraocular. El empleo de agentes antifibrinolíticos (ácido tranexámico, ácido  $\epsilon$ -aminocaproico) orales o tópicos ha demostrado mejorar el pronóstico reduciendo el riesgo de rehemorragia, que es su principal complicación. En ocasiones puede ser necesaria la limpieza quirúrgica del hifema<sup>6,8</sup>.

## Fractura orbitaria

Al contrario que en adultos, la lesión más frecuente es la fractura del techo de la órbita, típicamente por un impacto en la región de la ceja tras una caída casual. La manifestación externa es el hematoma en el párpado superior, que aparece 1 h o más después del traumatismo, tiempo necesario para que la sangre de los vasos rotos en la órbita superior se extienda hasta el párpado.

La imagen de la tomografía axial computarizada orbitaria confirma la fractura. La mayor parte son fracturas lineales simples que curan sin complicación. Si hay afectación dural, se realizará cirugía para evitar la herniación del tejido intracraneal en la órbita<sup>6</sup>.

## Heridas palpebrales

Las laceraciones en los párpados pueden evaluarse mediante simple inspección. No obstante, puede haber heridas del globo ocular ocultas o eclipsadas por la lesión palpebral. Debemos, por tanto, evaluar el estado del globo ocular en todos los casos.

Las heridas palpebrales que no involucran al borde libre pueden ser reparadas por el pediatra, cuidando de suturar por planos. Cuando afecte al párpado superior,

el déficit en la apertura del párpado podría indicar lesión de la aponeurosis del músculo elevador del párpado, que deberá repararse.

Las heridas que comprometan el borde libre debe suturarlas el oftalmólogo, ya que se deben evitar escotaduras del borde que den lugar a una inadecuada lubricación y protección ocular.

Aproximadamente el 5% de las heridas por mordedura de perro se producen en los párpados y tejido periorbitario. Son heridas contaminadas, que deberán tratarse con descontaminación inmediata con povidona yodada, profilaxis antitetánica y antirrábica, y antibióticos de amplio espectro.

Las lesiones más frecuentes del sistema lagrimal son los desgarros de los canaliculos y puntos lagrimales en el tercio medio del párpado, ya que ésta es su zona más débil. Su tratamiento consiste en la tutorización del sistema lagrimal con sondas de silicona durante al menos 6 meses<sup>9</sup>.

## Traumatismos perforantes

La perforación ocular es la complicación más grave que puede acontecer tras un traumatismo (fig. 2). La endoftalmitis tras traumatismos perforantes puede ser devastadora, ya que conduce a la rápida destrucción del globo ocular con pérdida total de su funcionalidad.

Es obligado sospechar perforación ocular si aparece alguno de los signos detallados en la tabla 2. La exploración ocular debe ser suave, evitando aplicar presiones que puedan producir un desgarramiento parcial o herniar el contenido intraocular.

El tratamiento inicial debe incluir la colocación de un protector ocular, analgesia y sedación superficial, así como el uso de antieméticos (los esfuerzos del vómito podrían prolapsar los tejidos intraoculares). El oftalmólogo realizará posteriormente la reparación quirúrgica, extrayendo el cuerpo extraño intraocular en su caso<sup>10,11</sup>.

**Tabla 2.** Signos de perforación ocular

Hipotonía ocular
Aplanamiento o falta de profundidad de la cámara anterior
Pupila irregular o piriforme (el vértice señala el lugar de la perforación)
Desgarro escleral, corneal o conjuntival
Prolapso del contenido intraocular
Iris si la herida es corneal
Vítreo y coroides si la herida es escleral



## Lesiones oculares por maltrato infantil

Una cantidad no despreciable de traumatismos oculares deriva del maltrato físico causado por adultos. En España, la incidencia anual es de 15 casos por 1.000 niños, y se estima que únicamente se detecta un 10-20% de los casos.

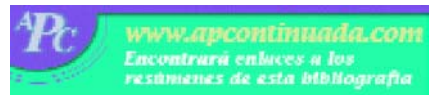El maltrato reciente puede manifestarse como equimosis periorbitaria, hemorragia subconjuntival o hifema. La catarata, la luxación del cristalino o un desprendimiento de retina pueden indicar maltrato antiguo<sup>12</sup>.

El "síndrome del niño zarandeado" se refiere al conjunto de lesiones no accidentales que aparecen en las zonas intracraneal, ocular y a veces en otros órganos, como consecuencia de haber sufrido sacudidas violentas.

La víctima típica es un varón menor de 3 años, con frecuencia menor de 12 meses. En la región intracraneal aparecen hematomas subdurales, típicamente bilaterales, y en ocasiones hemorragias subaracnoideas. El cuadro oftalmológico viene definido por hemorragias retinianas múltiples y hemovítreo. Las hemorragias retinianas provocadas por traumatismos obstétricos se reabsorben antes del primer mes de vida.

Una característica llamativa de este síndrome es la ausencia de evidencia externa de traumatismo, con una apariencia completamente normal de los anejos y el polo anterior del ojo. Debemos, por tanto, tener un alto índice de sospecha ante la combinación de hemorragias retinianas e intracraneales en el niño<sup>13,14</sup>.

## Bibliografía



● Importante ●● Muy importante

- MacEwen CJ, Baines PS, Desai P. Eye injuries in children: the current picture. *Br J Ophthalmol* 1999;83:933-6.
- Serrano JC, Cálela P, Arias JD. Epidemiology of childhood ocular trauma in Northeastern Colombian region. *Arch Ophthalmol* 2003;121:1439-45.
- Thompson CG, Kumar N, Billson FA, Martin C. The aetiology of perforating ocular injuries in children. *Br J Ophthalmol* 2002;86:920-2.
- Coody D, Banks JM, Yetman RJ, Musgrove K. Eye trauma in children: epidemiology, management and prevention. *J Pediatr Health Care* 1997; 11:182-8.
- Kuhn F, Morris R, Witherspoon CD, Heimann K, Jeffers JB, Treister G. A standardized classification of ocular trauma. *Ophthalmology* 1996;103: 240-3.
- American Academy of Ophthalmology. Basic and Clinical Science Course, 2003. San Francisco: Ed. American Academy of Ophthalmology, 2003; p. 362-71.
- Martín N, Gil-Gibernau JJ. Traumatismos oculares: diagnóstico i tractament. *Pediatría Catalana* 2002;62:298-305.
- Calzada JI, Kerr NC. Traumatic hyphemas in children secondary to corporal punishment with a belt. *Am J Ophthalmol* 2003;135:719-20.
- Abecia E, Fernández FJ, Ferrer C, Ferrer E, Gómez ML, González I, et al. *Oftalmología general*. Zaragoza: Ed. Honrubia López, 2001; p. 345-69; 397-413.
- BURGUEÑO C, COLUNGA M, GONZÁLEZ S, CIENFUEGOS S, Díez-Lage A, Diab M. Traumatismos oculares en edad pediátrica. *An Esp Pediatr* 1998;48: 625-30.
- Fonseca A, Abelairas J, Rodríguez JM, Peralta J. Actualización en cirugía oftálmica pediátrica. Madrid: Ed. Tecnimedia, 2000; p. 772-805.
- Fairman A, Semisa A, Oliver M, Felbarg D, Viar JP, Tomassini J. Maltrato físico: un problema de salud que nos involucra. *Arch Argent Pediatr* 2003;101:64-71.
- Pierre-Kahn V, Roche O, Dureau P, Uteza Y, Renier D, Pierre-Kahn A, et al. Ophthalmologic findings in suspected child abuse victims with subdural hematomas. *Ophthalmology* 2003;110:1718-23.
- Blumenthal I. Shaken baby syndrome. *Postgrad Med J* 2002;78:732-5.